Ueber sichtbare Lymphbahnen der Retina.

Inaugural-Dissertation

zur

Erlangung der Doktorwürde

in der

gesamten Medizin

verfasst und einer

Hohen medizinischen Fakultät

der

Kgl. Bayer. Ludwig-Maximiliansuniversität zu München

vorgelegt von

Wilhelm Löhe, appr. Arzt

aus Nürnberg.

München 1902.

Buchdruckerei Kastner & Lossen.

Ueber sichtbare Lymphbahnen der Retina.

Inaugural-Dissertation

zur

Erlangung der Doktorwürde

in der

gesamten Medizin

verfasst und einer

Hohen medizinischen Fakultät

der

Kgl. Bayer. Ludwig-Maximiliansuniversität zu München

vorgelegt von

Wilhelm Löhe, appr. Arzt

aus Nürnberg.

CAD.
BAT.
BL.

München 1902.

Buchdruckerei Kastner & Lossen.

Referent:

Herr Geheimrat Prof. Dr. von Rothmund.

Im Folgenden möge es mir erlaubt sein, einen Fall einer eigentümlichen Anomalie der Netzhaut zu beschreiben, welchen ich als sichtbare Lymphbahnen der Netzhaut bezeichnen will, und welcher wegen seiner Seltenheit wohl die Publikation rechtfertigt.

Der Patient A. B., 19 Jahre alt, ist Schmied seines Berufes und gab bei seiner Vorstellung im August des Jahres 1896 in der Universitäts-Augenklinik an, dass er auf dem rechten Auge von jeher schwachsichtig gewesen sei, dagegen auf dem linken Auge stets sehr gut und scharf gesehen habe, nie augenleidend gewesen sei und sich auch sonst stets gesund befunden habe, auch, abgesehen von Kinderkrankheiten, niemals irgend eine nennenswerte Krankheit besessen habe. Den Tag vor der Vorstellung war dem Patienten bei der Arbeit (Losschlagen einer Schraubenmutter) ein quadratisches Eisenstück von zirka $1^1/_2$ cm Seitenlänge gegen das linke, bessere Auge geflogen und hatte Schmerz, Thränen und sofort schlechteres Sehen hervorgerufen.

Die Untersuchung des Patienten ergab auf dem linken Auge lediglich das Erkennen der

Fingerzahl in 5 m ohne Korrektion und auf dem rechten Auge $^{6}/_{60}$ mit + 5,0 5/25 p. Die Untersuchung des rechten, unverletzten Auges ergab mit seitlicher Beleuchtung in der unteren Partie der Hornhaut eine kleine, alte Macula. Auf der vorderen Kapsel gelegen und einen grossen Teil des Pupillarraumes bei mittelweiter Pupille einnehmend, fand sich eine Reihe von feinsten, braunroten, punktförmigen Auflagerungen; Linse und Glaskörper rein. In dem Augenhintergrunde zeigte sich eine, zunächst die Papille umgebend und von hier aus unregelmässig weitzackige, sternförmige, nach der Peripherie des Augenhintergrundes hin ausstrahlende, eigentümlich weisslich aussehende Verfärbung, welche im ersten Moment an die kindlichen Reflexe des Augenhintergrundes erinnerten, aber nicht mit Spiegeldrehung die Form wechselten, sondern stabil blieben. Die Netzhautgefässe, welche an der klein erscheinenden Papille in normaler Weise aus-, resp. eintreten, ziehen in ihrer Sichtbarkeit ungehindert über diese weisslichen Veränderungen hinweg und verteilen sich in der Retina, ohne eine Besonderheit in ihrer Verzweigung aufzuweisen. Ausser den Gefässen aber zeigen sich noch, die Papille umspinnend und von hier aus mit langgezogenen, zum Teil sich dichotomisch verzweigenden Aesten peripher strebend, graubraun erscheinende Gebilde, in deren nächster Umgebung, ähnlich wie eine umhüllende Bindegewebsscheide, die genannte weissliche Verfärbung des zentralen

Augenhintergrundes sich entwickelt. Aehnliche Veränderungen sind übrigens auch an einigen arteriellen und venösen Gefässen wahrzunehmen. Diese genannten Gebilde erstrecken sich mit ihren Ausläufern in maximo 4 Papillen weit mit einem Arm nach oben etwas nasal, mit einem zweiten nach oben etwas temporal, mit einem weiteren Arme gerade nasal und einem vierten nasal und unten und erscheinen überall in ihrem Verlaufe unterhalb den retinalen Gefässen gelagert zu sein. In der normalen Entfernung von der temporalen Papillengrenze, nach aussen und nach unten hin gelegen, ist die Foveola der Macula lutea zu sehen, jedoch fehlt derselben sowohl bei dem umgekehrten Bilde, als bei der Betrachtung im aufrechten Bilde mit feinst durchlochtem Spiegel der umgebende Reflexring. An die Macularpartie sich anschliessend und von hier aus zirka 6 Papillen weit nach der temporalen Seite sich hinziehend, zeigt sich in dem sonst überall gleichmässig blass gefärbten Augenhintergrunde eine intensive Einteilung in braune Felder mit dazwischen liegenden helleren Intervallen. Diese kleinen Flecke sind nach oben von der Vena temporalis superior, nach unten hin von der Arteria temporalis inferior begrenzt. Sonst ist in dem Augenhintergrunde nur an einzelnen Stellen, irregulär auftretend, ganz leichte Pigmentierung zu beobachten.

Auf dem linken Auge zeigt sich, abgesehen von leichter pericornealer Rötung bei voll-

kommen klar brechenden Medien, eine ganze Reihe von Veränderungen des Augenhintergrundes. Wie rechts, so finden sich auch hier in der Nähe der Papille eigentümlich erscheinende und an den Befund des rechten Auges direkt erinnernde Gebilde, nur sind dieselben viel zahlreicher als auf der rechten Seite, haben eine etwas mehr rötliche Farbe und erscheinen da, wo sie dicker sind, sogar direkt rotbraun. Auch ist die Anordnung hier eine sehr eigentümliche. So ziemlich nach den Richtungen oben, unten, temporal. und nasal zieht je ein dickes, unregelmässig begrenztes Gebilde ein bis zwei Papillen breit peripher und steht hier mehr oder weniger mit einer Reihe von feinen, unregelmässig verlaufenden und vielfach anastomosierenden, gleichgefärbten Strängen in Verbindung. Die vier genannten Gebilde stehen mit einem Ring in Verbindung, welcher, an den Scleralring sich anschliessend, die Papille durchschnittlich in Venenbreite umgibt, und welcher offenbar wegen des darüber liegenden Nervengewebes und zugehörigen Bindegewebes der Netzhaut nur undeutlich zu sehen ist. Nasal von der Papille findet sich eine ziemlich scharf umgrenzte, dünne, hellrot erscheinende Hämorrhagie und eine ähnliche erscheinende zweispindelige Hämorrhagie oben nasal. Mit dieser letzteren scheint das nach oben ziehende, schlauchartige Gebilde in Zusammenhang zu stehen; es geht wenigstens ohne sichtbare Grenzen in den hämorrhagischen Bezirk über.

Ausserdem zeigt sich eine dicke Hämorrhagie, welche nach unten hin, nahe dem Papillenrand beginnend, sich weit über die Macular-Region hinüber nach der temporalen Seite hin erstreckt und langsam dünner werdend, sich bis zu dem Gebiete der Vena temporalis superior 6—8 Papillen breit temporal fortsetzt. Diese Hämorrhagien erscheinen zum Teil supra retinal, zum Teil aber auch in der Netzhaut selbst resp. unter derselben gelegen.

Die Aufnahme des Gesichtsfeldes ergab auf dem verletzten linken Auge etwas eingeengte Aussengrenzen und ein ziemlich grosses zentrales, absolutes Scotom.

Unter Behandlung des Patienten vollzog sich langsam die Resorption der geschilderten Hämorrhagien, Hand in Hand damit gehend ein relativ Werden des zentralen Scotoms resp. ein Verschwinden desselben und eine dementsprechende Besserung der Sehschärfe. Mitte Oktober konnte schon wieder normale Sehschärfe auf dem verletzten linken Auge festgestellt werden.

Nach der Aufsaugung der Extravasate zeigte sich zirka 1 Papillen breit temporal von dem Papillenrand entfernt beginnend und von hier aus nach aussen und unten ziehend ein weisser, dunkelbraunrot konturierter Streifen, welcher dicht unter der Foveola der Macula lutea vorbeizieht und sich dann rechtwinklig nach oben resp. unten in einen rasch dünner werdenden und verschwindenden weisslichen Streifen auflöst. Nach oben zeigt sich

in diesem weisslichen Streifen ein geschlängeltes, gefässartiges Gebilde, während nach unten hin die weisse Veränderung in eine streifenförmige Hämorrhagie ausläuft. Dicht bei dieser Hämorrhagie beginnt wiederum ein Netz vielfach anastomosierender, geschlängelter gefässartiger Gebilde mit ausgesprochen sanquinolentem Inhalt. Ausserdem zeigt sich, ähnlich wie auf dem rechten Auge, nur über ein etwas grösseres Gebiet verbreitet, eine starke Fleckung des Augenhintergrundes, temporal von der Macula lutea gelegen zwischen Vena temporalis inferior und Vena temporalis superior befindlich. An diese stark gefleckte Stelle schliesst sich nach aussen, oben und unten hin eine weniger deutliche Dunkelfleckung mit grauweisslich erscheinenden Intervallen an und umzieht diese Fleckung als liegendes Oval in weitem Umkreis das Zentrum des Augenhintergrundes so, dass Papille und Macula wie die beiden Brennpunkte in diesem grossen elliptischen Ring gelegen erscheinen.

In dem Verlauf der späteren Jahre hat sich an diesem oben geschilderten Befunde nur wenig geändert. Die die Papille umspülende Lacune, die von derselben ausgehenden vier dicken Gefässe, die daran sich anschliessenden zahlreichen feinen Gefässchen und die ringartig die Macular-Region umgebenden, geschlängelten, gefässartigen Gebilde haben sich nicht geändert, lediglich ist ihr Inhalt, ebenso wie auf der rechten Seite, jetzt nicht mehr

sanquinolent, sondern sie erscheinen ebenso graubraun wie früher schon auf dem rechten Auge; ihre Lage ist durchgehends sicher in der Retina, aber unter den Gefässen zu suchen. Sie haben an vielen Stellen an Einscheidung erinnernde weiss bekleidete Streifen, und besonders sind zahlreiche sich öfter wiederholende scheinbare Unterbrechungen ihrer Kontinuität zu konstatieren. Diese Unterbrechungen dürften wohl aufzufassen sein als der optische Ausdruck einer korkzieherartigen Schlängelung. Am besten wohl sind die Veränderungen aus den beiden beigegebenen Abbildungen zu ersehen. Die Abbildung des linken Auges ist ungefähr ein Jahr nach geschehenem Trauma angefertigt worden.

Wenn wir nun zur Deutung dieser geschilderten eigenartigen Bildungen übergehen wollen, fällt es wohl nicht schwer, dieselbe als Gefässe zu erkennen, welche aber keine Blutgefässe sind, also Lymphgefässe sein müssen.

Unsere Kenntnis nun der Lymphgefässe des Augenhintergrundes ist eine äusserst dürftige und mag insofern der beschriebene Fall besondere Bedeutung besitzen. Durch die Arbeiten von His s und Schwalbe, hauptsächlich durch die Einstichinjektionen des letzteren Autors, wissen wir Folgendes über die Lymphbahnen des Auges:

Es existieren Spalträume zwischen den Scheiden des Sehnerven, welche mit den gleichnamigen Spalträumen des Gehirns kommunizieren und ausserdem durch ein feines, in der

Duralscheide des Sehnervens gelegenes Saftbahnsystem mit dem Supravaginalraum in Verbindung stehen. Der Supravaginalraum seinerseits setzt sich unmittelbar in den Tenonschen Raum fort, und dieser wiederum steht durch die perivasculären Räume um die Venae vorticosae herum mit dem Perichorioidalraum in Verbindung. In dem Sehnerven lassen sich durch die Einstichmethode unter die Pialscheide ein Lymphbahnennetz in der Pialscheide und in den von ihr ausgehenden bindegewebigen Septen nachweisen und sodann ein Lückensystem, welches die Oberfläche der Sehnervenbündel von den bindegewebigen Septen trennt; ausserdem strahlenförmige, von der Sehnervenpapille in die Faserschichte der Netzhaut zwischen den einzelnen Faserbündeln sich ausbreitende Spalten, welche nicht allein mit der Injektionsmasse gefüllt, also eventuell künstlich geschaffene Räume darstellen, sondern mit zahlreichen platten Zellen, den Endothel-Zellen gleichend, ausgekleidet sind.

Hier möge auch der Altmann'sche Versuch Erwähnung finden, darin bestehend, dass durch Imprägnation der Retina mit Oel und Ueberosmiumsäure in der Nervenfaserschichte radiär gestellte Spalten darzustellen waren, welche durch Querbrücken getrennt waren und welche den oben erwähnten Schwalbeschen injicierten Spalten zwischen den Sehnervenfaserbündeln an die Seite gestellt und für Lymphkapillaren der Netz-

haut erklärt werden. Ausserdem fand Altmann noch „krause Netze", von denen ein grösseres ebenfalls der Sehnervenfaserschichte angehört, das andere feinere dagegen seine Lage in der äusseren reticulären Schicht hat.

Ebenso hat Wolfring durch eine der Schwalbeschen ähnliche Injektionsmethode Resultate gewonnen, welche er folgendermassen schildert:

„Wie die Blutgefässe der Chorioidea und des Sehnervens untereinander in naher anatomischer Beziehung stehen, so hat sich, wie ich glaube, auch ein ähnlicher Konnex nachweisen lassen zwischen den Lymphbahnen des Sehnervens und des Perichorioidealraums. Derselbe wird wahrscheinlich vermittelt durch jenen kanalartigen Raum in der Sclera, welcher als sog. Scheidenring (Jaeger) bezw. Scleralring den Nerveneintritt umfasst und den ich als lymphatischen zu deuten geneigt bin."

Es sei noch Erwähnung gethan der Carterschen Arbeit, welcher ausser für andere Organe auch für die Retina mikroskopisch eine anatomische Verbindung zwischen Blut- und Lymphgefässen ein sogenanntes diaplasmatisches System feststellt, welches nur für Plasma, nicht aber für corpusculäre Elemente durchgängig sein soll.

Während sonst in der Literatur Fälle wie der vorbeschriebene nicht auffindbar waren, hat Walser zwei ungemein ähnliche Fälle aus der Fuchs'schen Klinik stammend, mitgeteilt, und zeigen die Abbildungen, dass es

sich fraglos um die gleichen Gebilde handelte wie in dem vorliegenden Falle. Auch hier zeigt sich ein die Papille umgebendes Ringgefäss, von diesem ausgehend radiär ziehend grössere Gefässe mit Anastomosen, und auch hier zeigt sich merkwürdigerweise die eigentümliche Täfelung des Augenhintergrundes in einem relativ kleinen Bezirk.

Walser kommt nun, obgleich er selbst zugibt, dass seine Fälle wie sichtbare Lymphgefässe aussehen und als solche eigentlich am besten angesprochen würden, zu der Erklärung, dass es sich um retrovasculäre Streifenbildung in der Netzhaut nach Netzhautfaltung handle.

Ich stehe nicht an, auch die Walserschen Fälle als sichtbare Lymphgefässe der Retina zu bezeichnen, da sie sowohl, was die Beschreibung anlangt, als auch die beigegebenen vorzüglichen Abbildungen betrifft, vollständig mit dem beschriebenen Falle übereinstimmen.

Wenn schon allein der gefässartige Verlauf, das Anastomosieren, der Zusammenhang mit einem die Papille umspinnenden Ringraum und der äusserst variable Verlauf der Gebilde für Lymphbahnen spricht, so muss doch die Diagnose sichtbarer Lymphbahnen des Augenhintergrundes überzeugend gefestigt werden durch den glücklichen Umstand, dass auf dem linken Auge unseres Patienten diese Lymphbahnen infolge der Verletzung bluthaltig erschienen und später wieder blutleer, also

lympherfüllt sich präsentierten. Anders ist wohl das verschiedene Aussehen dieser Saftbahnen nicht zu erklären.

Wenn schon es sich zweifellos sowohl bei dem Walser'schen Fall, als bei dem rechten Auge unseres Patienten um ektatische Lymphbahnen, weil angeboren, handeln muss, so ist die Ektasie auf dem quetschverletzten linken Auge offenbar eine noch viel erheblichere geworden, und sind hier nicht allein die hauptsächlichsten Lymphgefässstämme an der Papille gelegen, zu dicken Räumen umgewandelt worden, sondern sind auch eine Reihe von feinsten Lymphbahnen durch Ektasie sichtbar geworden. Es findet also durch diese klinische Beobachtung die experimentelle Beobachtung des Vorhandenseins zahlreich verzweigter Lymphbahnen in dem Zentrum des Augenhintergrundes eine Bestätigung.

Es bleibt mir noch die angenehme Pflicht zu erfüllen, meinen hochverehrten Lehrern, Herrn Geheimen Rat Dr. von Rothmund für die freundliche Uebernahme des Präsidiums und Herrn Professor Dr. Schloesser für die gütige Ueberweisung und liebenswürdige Unterstützung bei Abfassung der Arbeit meinen aufrichtigsten Dank auszusprechen.

Literatur.

Fuchs, Lehrbuch der Augenheilkunde.

Schwalbe, Lehrbuch der Anatomie der Sinnesorgane.

De Wecker et Landolt, Traité complet d'ophthalmologie.

Schwalbe, Ueber Lymphbahnen der Netzhaut und des Glaskörpers. Berichte der K. sächs. Gesellschaft der Wissenschaften. 1872.

Michel, Beiträge zur Kenntnis der hinteren Lymphbahnen des Auges. Gräfe's Archiv. Band 18, I. 1872.

Wolfring, Beitrag zur Histologie der Lamina cribrosa. Gräfe's Archiv. Band 18, II. 1872.

Carter, The distal communication of the blood-vessels with the lymphatics and on a diaplasmatic system of vessels. Journal of anatomy and physiology. vol. 10. 1870.

Walser, Drei Fälle eigentümlicher streifiger Pigmentierung des Fundus. Arch. f. Augenheilk. Bd. XXXI. 1895.

Rechtes Auge.

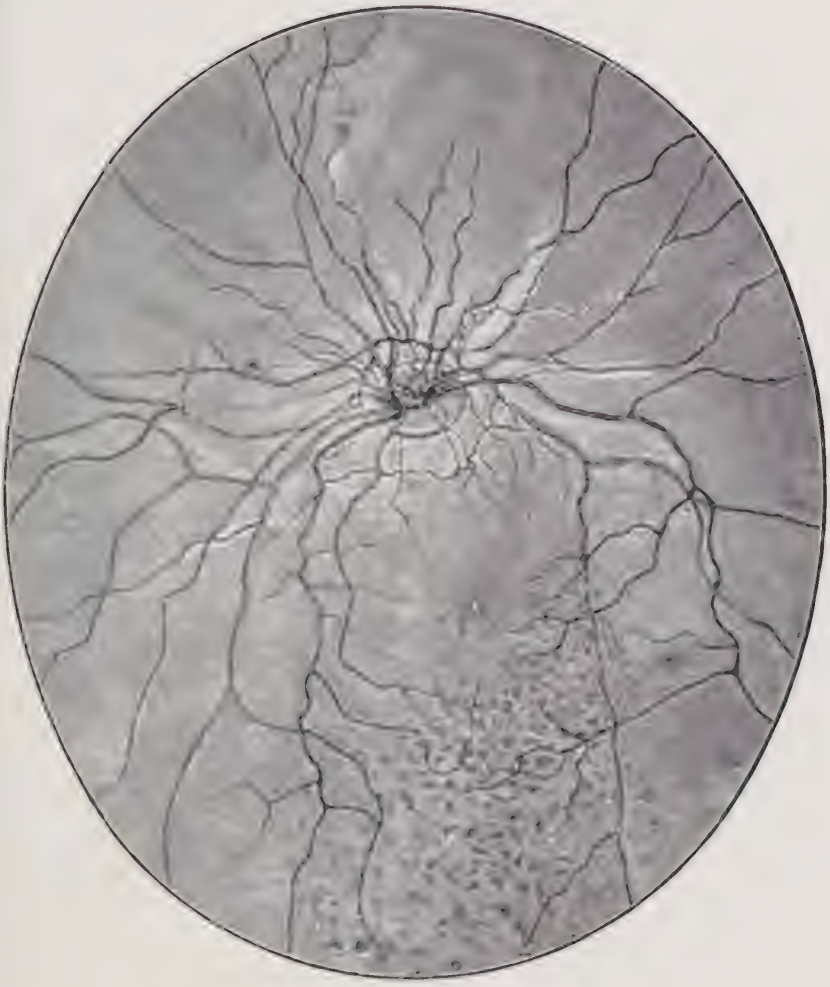

Linkes Auge.